Автор: Administrator
01.07.2008 14:45 -

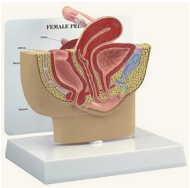

ВЛАГАЛИЩЕ, ВАГИНА; внутренний половой орган женщины, участвующий в процессе полового акта, в родах является частью родового канала. Представляет собой мышечную эластичную трубку длиной у взрослых 8- 12 см , диаметром 2- 3 см , которая верхним концом охватывает шейку матки, а нижним концом открывается в половую щель.

Начинаясь от девственной плевы, влагалище в дальнейшем образует вокруг шейки матки углубления, вызываемые влагалищными сводами Внутри влагалище выстлано слизистой оболочкой с большим количеством складок, что позволяет ему растягиваться в процессе родов. Слизистая оболочка влагалища не имеет желез, и жидкая часть его содержимого образуется в результате пропотевания транссудата (жидкой части) крови из окружающих сосудов К этой жидкости примешиваются слущенные клетки верхних слоев эпителия влагалища, слизь из шейки матки, разнообразная бактериальная флора В зависимости от вида клеток и характера бактериальной флоры у взрослых женщин различают 4 степени чистоты влагалища (определяются при лабораторном исследовании влагалищного мазка).

При первой степени чистоты реакция содержимого влагалища кислая, в нем содержится много эпителиальных клеток и влагалищных палочек Дедерлейна (молочнокислых бактерий), отсутствуют лейкоциты и патогенные микробы. Благодаря деятельности бактерий образуется молочная кислота, обусловливающая кислую среду, губительную для патогенных микроорганизмов, и способствующая самоочищению влагалища.
При второй степени чистоты в содержимом влагалища появляются отдельные лейкоциты, количество молочно кислых бактерий уменьшается, определяются отдельные патогенные микробы, реакция среды кислая.
Третья степень чистоты характеризуется преобладанием лейкоцитов и наличием стрептококков, стафилококков, кишечной палочки, иногда трихомонады, реакция среды щелочная.
При четвертой степени чистоты бактерии молочнокислого брожения отсутствуют, много лейкоцитов, болезнетворных микроорганизмов, реакция среды щелочная.
В норме влагалище имеет первую или вторую степень чистоты, а содержимое его -

беловатый цвет и характерный запах, третья и четвертая степени чистоты свидетельствуют о развитии воспалительных процессов Здоровая женщина выделений из влагалища обычно не ощущает Появление обильных выделений чаще всего указывает на воспалительное заболевание (см. Вульвит, Вульвовагинит). Слизистая влагалища окружена мышечной оболочкой, особенно развитой сразу за входом во влагалище Многие женщины могут сознательно сокращать и расслаблять эти и другие мышцы и тем самым способствовать более успешному проведению полового акта (см. Упражнения Кегеля).

Строение женских половых органов

При половом возбуждении начинается пропотевание транссудата из венозных сосудов стенок влагалища и выделение секрета Бартолиновыми железами и железами предверия влагалища, вследствие чего оно становится влажным, что облегчает введение полового члена. При их недостаточном выделении введение полового члена становится болезненным. В этом случае рекомендуется применение смазок (любрикантов). Наружные половые органы женщины при этом становятся более чувствительными к тактильным раздражениям, что вызывает специфическое психическое ощущение полового возбуждения. В процессе полового акта объем влагалища возле шейки матки увеличивается, создавая тем самым вместилище для спермы. Сужение наружной трети влагалища способствует лучшему ощущению партнёрами друг друга, что еще больше повышает уровень полового возбуждения Нарушения эластичности влагалища, узость его вследствие инфантилизма, травм, заболеваний могут служить препятствием к нормальной половой жизни Кроме половой функции влагалище служит каналом для выведения наружу менструальной крови и секрета желез шейки и тела матки, в родах влагалище вместе с шейкой образует родовой канал.