Автор: Administrator
27.06.2008 15:11 -

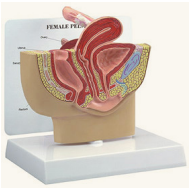

Частота выявления фоновых заболеваний зависит от контингента обследуемых женщин, прежде всего от их возраста, имеющихся профессиональных вредностей, навыков личной и половой гигиены и многого другого. По данным Ч.Б.Викшрайтиса, при отсутствии профессиональных вредностей фоновые заболевания встречаются у 5,3% женщин, по данным О.Л.Смахтиной - у 8,4%. Однако большинство авторов приводят более высокие показатели - 38,5%. Это значит, что в течение жизни, в основном в молодом возрасте, эти заболевания наблюдаются более чем у одной трети женщин.

Наиболее частой патологией в группе дисгормональных процессов являются эндоцервикозы. По данным И.А.Яковлевой, с морфологической точки зрения они неоднотипны. Простая форма эндоцервикоза характеризуется наличием железистых структур без признаков их повышенного образования. Для пролиферирующих форм типично новообразование железистых структур, что свидетельствует о прогрессировании процесса. Для железистой псевдоэрозии характерно наличие в подлежащей строме железистых образований, вокруг которых нередко отмечается воспалительная инфильтрация. При папиллярной псевдоэрозии происходит разрастание стромы эпителия в виде сосочков, покрытых многорядным цилиндрическим эпителием. При эпидермизирующейся псевдоэрозии на фоне железистого эпителия участками встречается метапластический и многослойный плоский эпителий.

По данным А.Ф.Куперта, в 81,1% случаев эндоцервикоз был диагностирован у беременных женщин. У 55,1% из них эндоцервикоз выявлен вскоре после родов, у 10,8% - после медицинского аборта и у 2,9% - после самопроизвольного выкидыша в поздние сроки беременности. В 12,3% случаев эндоцервикоз развился во время беременности и сохранился после ее окончания.

Наличие цилиндрического эпителия за границей наружного зева на влагалищной порции шейки матки еще H.Hinselmann предложил назвать эктопией. Частота встречаемости последней составляет 10-15% от всех заболеваний эктоцервикса у женщин в возрасте

моложе 30 лет. Различают посттравматическую, врожденную и дисгормональную эктопию. Посттравматическая эктопия возникает после травмы в родах или во время аборта. При врожденной или "физиологической" эктопии у девочек, девушек и молодых женщин стык цилиндрического и многослойного плоского эпителия может располагаться снаружи от наружного зева в 6-8% случаев (В.П.Козаченко). Некоторые авторы считают подобные изменения шейки матки вариантом нормы, не требующим какого-либо специального лечения. У женщин более старшего возраста такое расположение цилиндрического эпителия является следствием гормональных расстройств. Область замещения одного эпителия другим получила название "зоны трансформации" или "зоны превращения". Чаще всего эта зона наблюдается в возрасте 28-40 лет и требует пристального внимания врача, так как именно в ней, как правило, происходит формирование будущего атипического процесса. Эпидермизация данной зоны протекает длительно и под влиянием неблагоприятных факторов может нарушаться. Цилиндрический эпителий, обладая высокой регенеративной способностью, проникает вглубь ткани шейки матки и образует ветвящиеся ходы, которые в процессе эпидермизации могут перекрываться многослойным плоским эпителием, в результате чего образуются ретенционные кисты.

Полип эндоцервикса представляет собой разрастание слизистой оболочки канала шейки матки с вовлечением в процесс подлежащей соединительной ткани. Полипы возникают у 5-11% больных в возрасте, как правило, старше 40 лет. Чаще встречаются единичные, реже множественные полипы, получившие название полипоза. Их величина и форма разнообразны, поверхность гладкая, консистенция мягкая, цвет обычно темно-розовый, при нарушении кровообращения - темно-фиолетовый. Основание полипа (ножка), тонкое или широкое, располагается в средней или верхней трети цервикального канала. Полип, покрытый цилиндрическим эпителием, называется железистым, многослойным плоским эпителием - эпидермизирующимся (последний чаще подвергается малигнизации).

Папиллома представляет собой бородавчатое разрастание многослойного плоского эпителия с явлениями ороговения. Поверхность розовая или белесоватая, четко граничит с окружающими тканями. Кольпоскопическое исследование позволяет установить сосочковую структуру папилломы. В каждом сосочке определяется сосудистая петля красного цвета, причем при разрастании папилломы характер сосудистой сети не изменяется. Закономерное повторение сосудистого рисунка папилломы есть проявление адаптивной сосудистой гипертрофии. Нередко из-за частичного или полного ороговения поверхность становится белесоватой и сосудистый рисунок виден не так четко.

Лейкоплакия - патологический процесс многослойного плоского эпителия, сопровождающийся повышенным ороговением и нарушением функции

гликогенообразования. Среди заболеваний шейки матки лейкоплакия наблюдается у 6% больных. Определение лейкоплакии при визуальном осмотре зависит от степени ороговения. При полном ороговении лейкоплакия выглядит как белый налет с матовым оттенком или плотные белые бляшки. По литературным данным, выраженная лейкоплакия в 17,5% случаев сочетается с дисплазией и в 31,6% - с внутриэпителиальной и микроинвазивной карциномой.

Эндометриоз - это процесс трансплантации эндометрия на раневую поверхность шейки матки. Наиболее часто встречается на влагалищной порции шейки матки, реже - в цервикальном канале. Визуально определяются округлые образования небольших размеров, темно-фиолетового цвета. Важным клиническим признаком эндометриоза являются скудные кровянистые выделения до и после месячных. Наиболее часто эндометриоз наблюдается после диатермохирургического лечения (по данным различных авторов, от 9 до 17% случаев).

Среди воспалительных заболеваний шейки матки цервициты неспецифической этиологии наиболее распространены и составляют до 70% всех воспалительных процессов цервикального канала. Нередко они предшествуют или сопутствуют другим фоновым заболеваниям. Различают очаговый и диффузный неспецифический цервициты. Последний встречается наиболее часто. Поражая в основном женщин репродуктивного возраста, цервицит поддерживает фоновый или предраковый процесс, является относительным противопоказанием для проведения биопсий, фракционных диагностических выскабливанй, диатермокоагуляций и диатермоконизаций шейки матки, симулирует картины клеточной атипии при онкологических исследованиях. Заболевание характеризуется длительным и затяжным течением с частыми периодами обострений, трудно поддается медикаментозному лечению. Последнее связано с тем, что в хронической стадии воспаления микробный фактор утрачивает свою ведущую роль и поражение приобретает полисистемный характер. Это проявляется в виде сложной сосудисто-мезенхимальной реакции пораженной ткани.

При кольпоскопическом обследовании женщин с фоновыми заболеваниями встречаются стандартные кольпоскопические картины или их комбинация. Так, при неспецифическом цервиците слизистая оболочка шейки матки гиперемирована, отечна, определяются точечные кровоизлияния и экскориации эпителия, иногда обнаруживаются удлиненные петли сосудов. Отдельные участки эпителия возвышаются и имеют желто-красный цвет с небольшим белым налетом. При нанесении раствора Люголя наблюдается их светло-коричневое окрашивание без четких границ. Эктопия цилиндрического эпителия различной степени выраженности представлена его участками, где сквозь эпителий прослеживаются тонкие сосуды петлеобразной формы. При нанесении 3%-ного раствора уксусной кислоты, вызывающей сокращение сосудов,

четко определяется сосочковый характер поверхности. Зона превращения с законченной и незаконченной трансформацией особенно хорошо дифференцируется при проведении уксусной пробы. В первом случае на фоне цилиндрического эпителия имеются островки многослойного плоского эпителия с гладким рельефом и выводными протоками, во втором - ретенционные кисты, покрытые многослойным плоским эпителием. Лейкоплакия представляет собой белесоватые участки различных размеров с перламутровым блеском, лишенные сосудов и топографически связанные с зоной трансформации или смежными с ней областями.