Автор: Administrator
11.08.2008 13:59 -

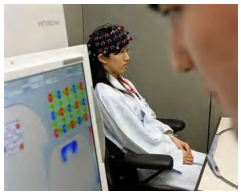

Гипофиз состоит из двух долей передней аденогипофиз, где происходит продукция шести собственных гормонов гипофиза (соматотропин, тиротропин, фоллитропин, лютропин, пролактин и адренокортикотропный гормон), и задней, где накапливаются два гормона, синтезируемые гипоталамусом окситоцин и вазопрессин.

Аденомы гипофиза это доброкачественные опухоли из железистой ткани, которая находится в передней доле гипофиза.

Причины возникновения аденом гипофиза до настоящего времени полностью не выяснены. Предрасполагающими факторами считаются:

инфекционные процессы в нервной системе
травмы черепа и головного мозга
различные неблагоприятные воздействия на плод во время беременности.
В последнее время придается значение и длительному применению оральных контрацептивных препаратов.

Аденомы гипофиза могут быть гормонально неактивными (инсиденталома), если клетки из которых они состоят не продуцируют гормоны, и гормонально активными.

К гормонально активным аденомам гипофиза относятся:

соматотропинпродуцирующая аденома:
соматотропная
соматотропинома
продуцирующая гормон роста – соматотропин;
пролактинсекретирующая аденома:

пролактиновая
пролактинома
в этой аденоме синтезируется гормон пролактин;
адренокортикотропинпродуцирующая
кортикотропная
кортикотропинома
это аденома гипофиза секретирующая адренокортикотропный гормон, стимулирующий работу коры надпочечников;
тиротропинпродуцирующая
тиротропная
тиротропинома
продуцирующая тиротропный гормон, стимулирующий работу щитовидной железы;
фоллтропинпродуцирующая или лютропинпродуцирующая (гонадотропная). Это аденома гипофиза, продуцирующая гонадотропные гормоны, стимулирующие работу половых желез.
По размеру аденомы гипофиза классифицируются на:
микроаденомы (от 1 мм до 2 см в диаметре)
макроаденомы – более 2 см в диаметре.
Проявления аденомы гипофиза зависят от того, какой гормон продуцируют клетки в составе аденомы, от размеров аденомы и скорости ее роста.

Аденома, продуцирующая соматотропный гормон, проявляются возникновением акромегалии или, если они возникают в детском возрасте, гигантизмом.

Синтезирующая пролактин аденома – это самая частая из аденом гипофиза. Растет она обычно медленно и проявляется увеличением молочных желез и выделением молока из молочных желез. Иногда такая аденома может продуцировать неполноценный гормон и не проявляться клинически.

Кортикотропинома, синтезирующая адренокортикотропный гормон, проявляется усиленной продукцией гормонов коры надпочечников и гиперкортицизмом. Обычно такая аденома синтезирует много кортикотропного гормона, но растет медленно.

Тиротропинома возникает обычно у пациентов с гипотирозом (недостаточность функции щитовидной железы). Она может вызвать тиротоксикоз, который чрезвычайно устойчив к лечению, как медикаментозному, так и хирургическому.

Аденомы которые продуцируют гормоны регулирующие функции половых желез (гонадотропинома) у мужчин вызывают возникновение импотенции и гинекомастии, у женщин – нарушение менструального цикла, маточные кровотечения.

Чрезвычайно редко встречаются злокачественные аденомы гипофиза. По мере роста аденомы возникают проявления со стороны центральной нервной системы. Рядом с гипофизом находится перекрест зрительных нервов (хиазма), поэтому, если аденома увеличивается до двух сантиметров, возникают нарушения зрения. При исследовании полез зрения, выявляют их сужение. На глазном дне, при увеличении размеров аденомы, находят отек сосков зрительного нерва. В конечном итоге может произойти атрофия зрительных нервов, следствие которой резкое падение зрения, до слепоты. При значительном росте аденомы присоединяются нарушения со стороны черепных нервов.

Лечение аденомы гипофиза.

Медикаментозное лечение аденомы гипофиза проводится при помощи назначения препарата парлодел (бромокриптин). Наиболее эффективным он оказался при лечении пролактином.

Из лучевых методов лечения используются:

дистанционная лучевая терапия
гамма-терапия
протонная терапия
радиохирургический метод.

Радиохирургический метод заключается в введении радиоактивных веществ в аденому. Лучевые методы лечения дают хорошие результаты при небольших аденомах.

Нейрохирургическое лечение проводится при возникновении нарушений зрения, при

осложненных аденомах (кровоизлияние в аденому, образование кисты в области аденомы).

Сейчас выполняются операции с использованием микрохирургического транссфеноидального подхода. Оперативное лечение обычно дает хорошие результаты, особенно, если размеры аденомы небольшие.