Автор: Administrator
06.06.2008 15:49 - Обновлено 11.06.2008 11:17

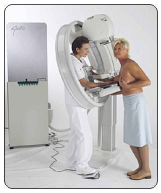

**Рак молочной железы (рак груди),** занимает сегодня 1-е место среди всех онкозаболеваний у женщин.

 **Рак молочной железы (рак груди)** – самое распространенное злокачественное заболевание у женщин. Оно составляет примерно каждый четвертый случай рака в популяции, определяет ведущее место онкологической патологии женщин. Причина этого явления многогранна и кроется, в том числе, в гормональной зависимости как предрака (мастопатии, фиброаденомы), так и собственно рака молочной железы. Известно, что уровень эстрогенов у женщин постепенно растет и после 30 лет его стимулирующее влияние на молочную железу при наличии генетических поломок и других способствующих факторов может стать определяющим в развитии рака груди. Другими словами, после стадии инициации (первой стадии рака груди, стадии появления соответствующих мутаций), повышенный гормональный фон способствует стадии промоции онкогенеза (стимулирования роста и дальнейших изменений мутировавших клеток), что и приводит к развитию заболевания. Существует также генетическая предрасположенность к развитию рака, которую легко обнаружить, изучив генеалогическое дерево. В случае наличия рака молочной железы у родственников требуется тщательное регулярное обследование. Риск предрака и рака ниже при отсутствии абортов, длительном кормлении ребенка грудью, в многодетных семьях.

Рак молочной железы(рак груди) – это довольно разнородная группа злокачественных новообразований. В зависимости от вида рака, его размеров, положения, особенностей роста, наличия метастазов и некоторых других параметров будут разными и тактика лечения, и прогноз заболевания. Гистологическая классификация рака молочной железы включает в себя

**Неинфильтрирующая карцинома:**
внутрипротоковый рак;
дольковый рак

**Инфильтрирующая карцинома:**
внутрипротоковый рак;
дольковый рак

**Особые гистологические варианты:**
болезнь Педжета
карцинома, возникающая из клеточной внутрипротоковой фиброаденомы.
лобулярная карцинома
медуллярная карцинома
папиллярная карцинома
плоскоклеточная карцинома
решетчатая карцинома
слизистая карцинома

**Как можно заподозрить рак молочной железы?** Если в процессе самообследования обнаружены несимметричные изменения железы, изменения ее внешнего вида, появление узелков при прощупывании, выделений из протоков (особенно кровянистых), несимметричные изменения кожных покровов железы, то необходимо обратиться к врачу. Но следует помнить, что часть патологии с трудом выявляется методом самообследования и даже методом физикального обследования специалиста, поэтому при диагностике обычно прибегают к маммографии (рентгеновскому обследованию железы), а при необходимости – к биопсии и другим методам. Лечение рака молочной железы (рака груди) может включать хирургическое удаление части или всей железы, химиотерапию, лучевую терапию. Выбор лечения зависит от прогностических факторов, к которым относятся: размер первичной опухоли; состояние регионарных лимфатических узлов; наличие отдаленных метастазов; степень дифференцировки; рецепторный статус. Объем оперативного вмешательства определяется стадией заболевания и, по возможности, проводится органосохраняющее лечение. Следующий метод – гормонотерапия, но она признается эффективной лишь в половине случаев, т.к. не все виды рака молочной железы чувствительны к данному лечению. Химиотерапия в последнее время становится всё более прицельной и связанной не только с морфологическими, но и генетическими особенностями раковых клеток. Самое современное направление в лечении, это именно target-терапия, которая учитывает цитогенетический статус пациента, а также применение высокотехнологичных вариантов всех видов терапии, которая дает возможность повышения качества лечения на фоне снижения возможных осложнений.

**Выявление болезни на ранней стадии повышает возможности лечения:**

мастэктомия уступает место органосохраняющим операциям;
полное удаление регионарных лимфатических узлов становится необходимым лишь при наличии метастазов в них;
сокращается объем облучения;
химиотерапия подбирается на основании множества индивидуальных факторов;
Другими словами, сегодня основное направление в диагностике и лечении рака молочной железы (рака груди) делается на максимальную индивидуализацию лечения. Если раньше лечение было “максимально переносимым” для данного пациента, то сегодня оно переходит к “максимально эффективному”. Какова профилактика рака молочной железы (рака груди)? Чаще всего используют вторичную профилактику, т.е. раннее выявление мастопатии, например, путем регулярного (раз в месяц) самообследования железы на предмет выявления изменений в строении и функции. Более надежным способом диагностики является маммография. После 30 лет желательно раз в 2 года, а после 40 лет ежегодно проходить маммографию. Современные цифровые аппараты дают ничтожную дозовую нагрузку, сравнимую с суточным естественным радиационным фоном, а польза от обследования несомненна, т.к. рано выявленный рак сохраняет жизнь. Еще более действенной обычно оказывается первичная профилактика, направленная на уменьшение вероятности появления предрака и рака. Так, наиболее современными являются цитогенетические методы выявления предрасположенности к раку молочной железы (раку груди) (например, выявление генов BRCA1/2) и, как следствие, проведение комплекса профилактических мероприятий в соответствии с выявленными изменениями.