Автор: Administrator
17.06.2008 13:21 -

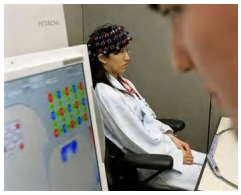
Сложный метод воспроизведения изображения позволяет с высокой точностью следить за динамикой церебрального кровяного потока в мозгу человека. Изменения в нем нередко свидетельствуют об опасности развития злокачественной опухоли, считают британские исследователи.

Британские ученые Королевского колледжа медицинского обслуживания в Лондоне (Imperial College National Health Service Trust) утверждают, что это открытие однажды поможет врачам диагностировать и лечить глиому (опухоль, происходящую из разрастания промежуточной ткани центральной нервной системы), используя технологию функционального магнитного резонанса (МРТ).

Клиническое лечение глиом на данный момент является спорным вопросом в медицине в силу того, что обследование человека на выявление злокачественной опухоли мозга происходит обычно в раннем возрасте. Тогда как глиома чаще проявляется в будущем, вызывая серьезные осложнения, отмечают специалисты. «Практически все некрупные глиомы перерастают в агрессивные злокачественные образования большого размера, причем сроки этих процессов непредсказуемы, - отмечает доктор Адам Д. Уолдмэн (Adam D. Waldman), один из ведущих авторов исследовательского проекта, проведенного в Королевском колледже медицинского обслуживания,» – обычно такие опухоли растут очень быстро.

Уолдмен говорит, что целью его трехлетнего исследования был поиск маркера данных трансформаций. Используя технологию функционального магнитного резонанса (МРТ) среди 13 пациентов, ученые показали, что увеличение объемов церебрального кровяного потока свидетельствует о развитии злокачественной опухоли мозга.

Новые кровеносные сосуды появляются при росте опухоли в результате процесса под

названием ангиогенез. Эти аномальные сосуды усиливают приток крови к опухоли, вызывая ее рост.

«Метод воспроизведения изображения наглядно демонстрирует изменения, происходящие в опухоли на ранней стадии,» - утверждает Уолдмэн.

Детектирование этих изменений возможно только при наличии оборудования МРТ – технологии, широко применяемой сегодня в медицинской практике.

Результаты исследования Уолдмэна были опубликованы в апрельском номере издания «Радиология».

Анастасия Крайнер специально для www.vvi-klinika.ru